

МАКЕДОНСКА АКАДЕМИЈА НА НАУКИТЕ И УМЕТНОСТИТЕ
Истражувачки центар за генетско инженерство и биотехнологија
Бул. Крсте Мисирков 2, 91000 Скопје, Република Македонија

Др. Георги Д. Ефремов
Професор и Директор



Тел: (389 02) 32 35 410
Факс: (389 02) 3115 434
E-mail: gde@manu.edu.mk

РЕЗУЛТАТ

од детекција и карактеризација на HPV инфекција

ПРЕЗИМЕ И ИМЕ НА ПАЦИЕНТКАТА: ██████████ Наташа

УПАТЕН ОД: Др. Ж.Чочороска ПЗО "Др.Жаклина", Скопје

ДАТУМ: 20. 07. 2005 год. БР. HPV – 8982

МАТЕРИЈАЛ ЗА АНАЛИЗА: Брис од PVU

МЕТОД: PCR амплификација на L1 регионот на HPV вирусот
ASO хибридизација

РЕЗУЛТАТ: Резултатите од испитувањата покажаа присуство на
Human Papilloma Virus во испитуваниот материјал и тоа
HPV 16.

Извршил:

Предраг Новески

Проверил:

Др. Дијана Плашеска-Каранфилска

Скопје, 29. 07. 2005

31.05 146
H2PWA

- Тип на примерокот
1. конвенционален размаз
 2. liquid-based размаз

- Адекватност на размазот
3. задоволителен за евалуација
 4. незадоволителен за евалуација _____

The Revised Bethesda System 2004.

5. Нормален наод
6. Бенигни клеточни промени (види описни дијагнози 8-19)
7. Епителни клеточни абнормалности (види описни дијагнози, 20-29)

Описни дијагнози

Бенигни клеточни промени

Инфекции

8. Trichomonas vaginalis
9. Габични инфекции (Candida)
10. Кокоидни бактерии
11. Бактерии соодветни на Actinomyces
12. Клеточни промени што асоцираат на вирусни инфекции
13. Друго

Реактивни промени

14. Инфламација (вклучена типична обнова)
15. Атрофија со инфламација
16. Постирадијациони промени
17. Интраутерино контрацептивно средство (IUD)
18. Гландуларен клеточен статус после хистеректомија
19. Ендометријални клетки

Епителни клеточни абнормалности

Плочести клетки

20. Атипични плочести клетки (ASC)
 - со недетерминирано значење (ASC - US)
 - не исклучува HSIL (ASC - H)
21. Плочеста интраепителијална лезија, од низок степен - LSIL (HPV, CIN 1) - лесна дисплазија
22. Плочеста интраепителијална лезија од висок степен - HSIL (CIN2, CIN3, CIS) - умерена, тешка дисплазија, carcinoma in situ
23. Карцином суспектен за инвазија
24. Плочест карцином

Жлездени клетки

25. Атипични жлездени клетки (AGC)
 - ендоцервикални клетки, ендометријални клетки, glandуларни клетки
 - атипични клетки, фаворизираат неоластични
26. Ендоцервикален аденокарцином in situ (AIS)
27. Аденокарцином ендоцервикален, ендометријален, екстраутерин
28. Неспецифициран поинаку (NOS)
29. Други малигни неоплазми

Цитотехничар I _____
 Цитотехничар II _____
 Лекар _____

Датум на испраќање _____
 Датум на закажан преглед _____

[Handwritten signature]

[Handwritten initials]

[Handwritten signature]

Тип на примерокот

1. конвенционален размаз
2. liquid-based размаз

Адекватност на размазот

3. задоволителен за евалуација
4. незадоволителен за евалуација

*мај. Со свој
целомислен*

The Revised Bethesda System 2004.

5. Нормален наод
6. Бенигни клеточни промени (види описни дијагнози 8-19)
7. Епителни клеточни абнормалности (види описни дијагнози, 20 -29)

Описни дијагнози

Бенигни клеточни промени

Инфекции

8. Trichomonas vaginalis
9. Честични инфекции (Candida)
10. Кокоидни бактерии
11. Бактерии соодветни на Actinomyces
12. Клеточни промени што асоцираат на вирусни инфекции
13. Друго

Реактивни промени

14. Инфламација (вклучува типична обнова)
15. Атрофија со инфламација
16. Постирадијациони промени
17. Интраутерино контрацептивно средство (IUD)
18. Гландуларен клеточен статус после хистеректомија
19. Ендометријални клетки

Епителни клеточни абнормалности

Плочести клетки

20. Атипични плочести клетки (ASC)
 - со недетерминирано значење (ASC - US)
 - не исклучува HSIL (ASC - H)
21. Плочеста интраепителијална лезија од низок степен - LSIL (HPV, CIN 1) - лесна дисплазија
22. Плочеста интраепителијална лезија од висок степен - HSIL (CIN 2, CIN 3, CIS) - умерена, тешка дисплазија, carcinoma in situ
23. Карцином суспектен за инвазија
24. Плочест карцином

*2202
leedo*

Жлездени клетки

25. Атипични жлездени клетки (AGC)
 - ендоцервикални клетки, ендометријални клетки, glandуларни клетки
 - атипични клетки, фаворизираат неопластични
26. Ендоцервикален аденокарцином in situ (AIS)
27. Аденокарцином ендоцервикален, ендометријален, екстраутерин
28. Неспецифициран поинаку (NOS)
29. Други малигни неоплазми

Цитотехничар I

43

Цитотехничар II

Лекар

leedo

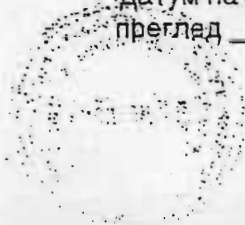Датум на испраќање

30.09.05

Датум на закажан

преглед


30.09.05 2-3 in



- Тип на примерокот
1. конвенционален размаз
 2. liquid-based размаз

26 10 06

Handwritten signature



- Адекватност на размазот
3. задоволителен за евалуација
 4. незадоволителен за евалуација

The Revised Bethesda System 2004.

5. Нормален наод
6. Бенигни клеточни промени (види описни дијагнози 8-19)
7. Епителни клеточни абнормалности (види описни дијагнози, 20-29)

Описни дијагнози

Бенигни клеточни промени

Инфекции

8. Trichomonas vaginalis
9. Габични инфекции (Candida)
10. Кокцидни бактерии
11. Бактерии соодветни на Actinomyces
12. Клеточни промени што асоцираат на вирусни инфекции
13. Друго

Реактивни промени

14. Инфламација (вклучена типична обнова)
15. Атрофија со инфламација
16. Постирадијациони промени
17. Интраутерино контрацептивно средство (IUD)
18. Гландуларен клеточен статус после хистеректомија
19. Ендометријални клетки

Епителни клеточни абнормалности

Плочки клетки

20. Атипични плочки клетки (ASC)
 - со недетерминирано значење (ASC - US)
 - не исклучува HSIL (ASC - H)
21. Плочеста интраепителијална лезија, од низок степен - LSIL (HPV, CIN 1) - лесна дисплазија
22. Плочеста интраепителијална лезија од висок степен - HSIL (CIN2, CIN3, CIS) - умерена, тешка дисплазија, carcinoma in situ
23. Карцином суспектен за инвазија
24. Плочест карцином

Handwritten signature

Жлездени клетки

25. Атипични жлездени клетки (AGC)
 - ендоцервикални клетки, ендометријални клетки, glandуларни клетки
 - атипични клетки, фаворизираат неоластични
26. Ендоцервикален аденокарцином in situ (AIS)
27. Аденокарцином ендоцервикален, ендометријален, екстраутерин
28. Неспецифициран поинаку (NOS)
29. Други малигни неоплазми

Цитотехничар I

Цитотехничар II

Лекар

Handwritten signatures and notes

Датум на испраќање

Датум на закажан

преглед

Handwritten signature

КЛИНИКА ЗА ГЕНЕКОЛОГИЈА И АКУШЕРСТВО
ЦИТОЛОШКА ЛАБОРАТОРИЈА

Резултати од предходни испитувања

I

II

III

IV

Број на картон во гениколошка установа 94-1

Број на цитолошки наод 112

ИМЕ И ПРЕЗИМЕ ИТАЈА

УЛИЦА Стефан Митревски БРОЈ 112

МЕСТО НА ЖИВЕЕЊЕ _____ ОПШТИНА _____

МАТИЧЕН БРОЈ ОД ЛИЧНА КАРТА _____

РАБОТИ ВО _____

Рег. број 4234085619

Шифра на дејност 163+80

број на здр. лег. 2444456789

ГОДИНА НА РАГАЊЕ 1980

ШКОЛСКА ПОДГОТОВКА

основно образование 1

средно образование 2

више и високо образование 3

непознато 4

ЗАНИМАЊЕ _____

НАЦИОНАЛНОСТ

македонка 1

албанка 2

турчинка 3

ромка 4

србинка 5

друго 6

БРОЈ НА РАГАЊА

БРОЈ НА АБОРТУСИ

МЕНСТРУАЦИЈА

нема 1

има уредна 2

има неуредна 3

ПОСЛЕДНА МЕНСТРУАЦИЈА _____ ден мес год

ХОРМОНСКА ТЕРАПИЈА

не примала 1

примала 2

КОЛПОСКОПСКИ НАОД

има 1

нема 2

КЛИНИЧКА ДИЈАГНОЗА АИТ. Абн. дел ерпа

ПРЕДХОДНИ ЦИТОЛОШКИ ПРЕГЛЕДИ

да 1

не 2

ВИД НА РАЗМАЗОТ

цервикален 1

ендоцера 2

вагинален 3

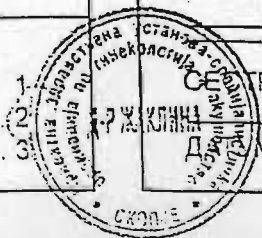друг вид 4

ЗДРАВСТВЕНА ОРГАНИЗАЦИЈА _____

ЛЕКАР Др. Жаклина Чочорска Специјалист гинеколог акушер 530530

СЕКРЕТАР - АСИСТЕНТ _____

ден мес год 22.06.2014



Адекватност на размазот

- 1. Задоволителен за анализа
- 2. Задоволителен за анализа но ограничен со: _____
- 3. Незадоволителен за анализа _____

Bethesda classification 1991

- 4. Нормален наод
- 5. Бенигни клеточни промени (види описни дијагнози) (7-17)
- 6. Епителни клеточни абнормалности (види описни дијагнози) (18-28)

Описни дијагнози

Бенигни клеточни промени

Инфекции

- 7. *Trichomonas vaginalis*
- 8. Габични инфекции (*Candida*)
- 9. Кокоидни бактерии
- 10. Бактерии соодветни на *Actinomyces*
- 11. Клеточни промени што асоцираат на вирусни инфекции
- 12. Друго

Реактивни промени

- 13. Инфламации (вклучена типична обнова)
- 14. Атрофија со инфламација
- 15. Пострадијациони промени
- 16. Интраутерино контрацептивно средство
- 17. Друго

Епилептични клеточни абнормалности

Плочести клетки

- 18. Атипични плочести клетки (ASCUS)
- 19. Плочеста интраепителијална лезија, низок степен – LGSIL (HPV, CIN 1) (лесна дисплазија)
- 20. Плочеста интраепителијална лезија, висок степен – LGSIL (CIN2, CIN 3, CIS) (умерена, јака дисплазија, carcinoma in situ)
- 21. Плочест карцином

2243

Жлездени клетки

- 22. Ендометријални бенигни постменопаузални клетки
- 23. Атипични жлездени недетерминирани клетки (AGUS)
- 24. Ендоцервикален аденокарцином
- 25. Ендометријален аденокарцином
- 26. Екстраутерин аденокарцином
- 27. Аденокарцином, NOS
- 28. Други малигни нео

Хормонски статус

- 29. Наод компатибилен со возраста на пациентката
- 30. Наод некомпатибилен со возраста на пациентката
- 30. Неможна интерпретација со хормонскиот статус

Цитотехничар I _____
 Цитотехничар II _____
 Лекар _____

*Хистолошки
 карцином*

Датум на испраќање _____
 Датум на закажан преглед _____

270605